

Die zervikalen Bandscheiben sind aufgrund des anlagebedingten Spaltgelenkes (Luschka) und der biomechanischen Funktion des Proc. Uncinatus für degenerative Änderungen besonders prädestiniert, wobei die beiden unteren Halswirbelbandscheiben am häufigsten betroffen sind.

Pathogenese:

Austritt des Nucleus pulposus nach dorso-lateral komprimiert die Spinalwurzeln vor deren Eintritt in das Foramen intervertebrale, oder in seltenen Fällen in den selben.

Pathophysiologie:

**Die charakteristische degenerative Veränderung der Halswirbelsäule setzt an den Bandscheiben und den Procc. uncinatus an (siehe oben).
Durch Fehlbelastung und initiale Uncarthrose kommt es zur Hypertrophie der Wirbelgelenke mit charakteristischer Einengung von dorso-lateral sowie zur Osteochondrose der betroffenen Segmente.
Einengungen des Myelons resultieren aus diesen Veränderungen und den bewegungsabhängigen Einfaltungen der diskoligamentären Elemente.**

Diagnostik:

Klinisch

**Charakteristisch sind Radikulärsyndrome,
(sensibel und motorisch), Nackenschmerzen,
sehr selten funikuläre Symptomatik.**

Röntgen:

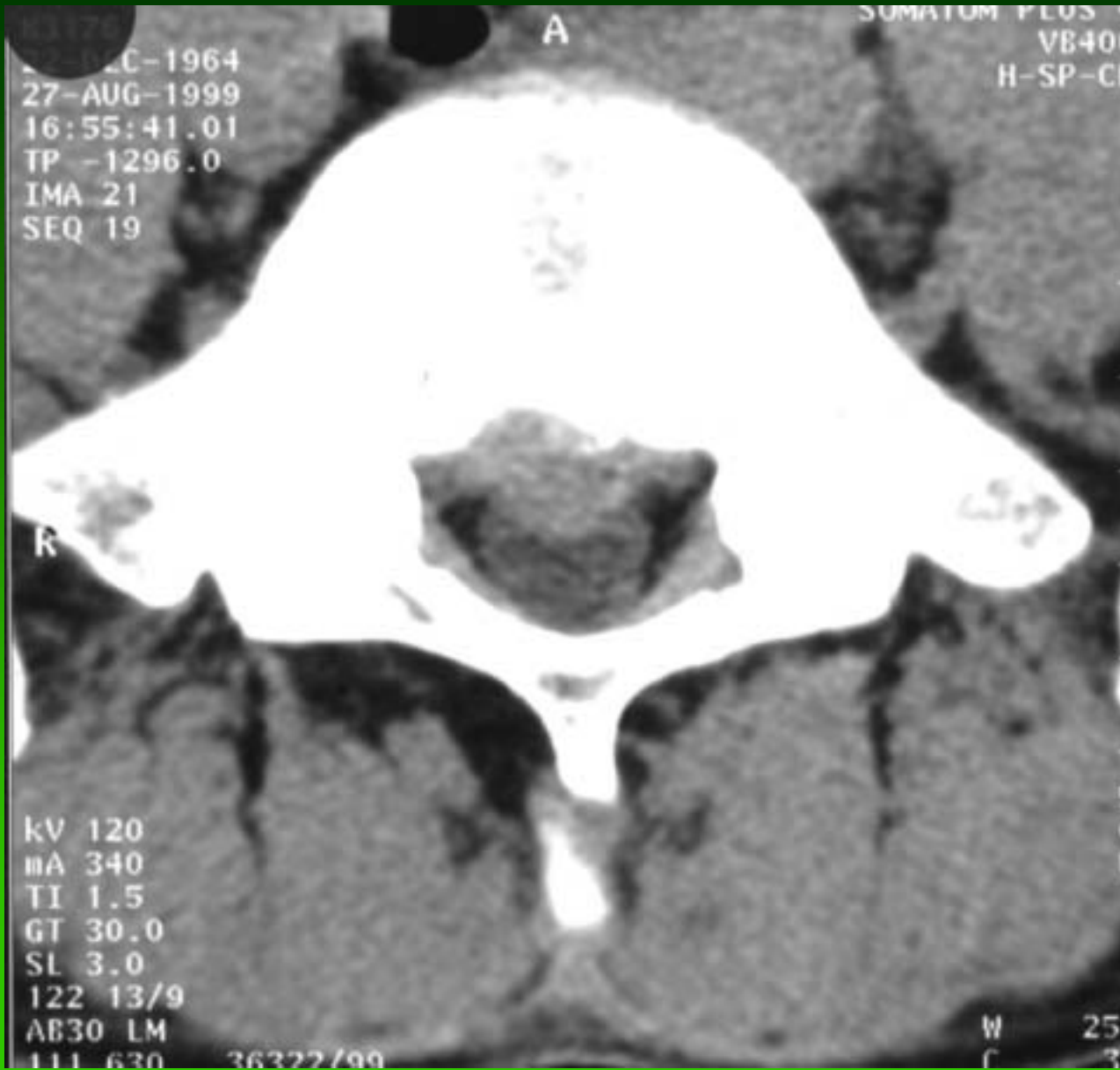
**Steilstellung der Halswirbelsäule,
Einengung der Foramina im 45-Grad-Strahlengang.**

Computertomographie:

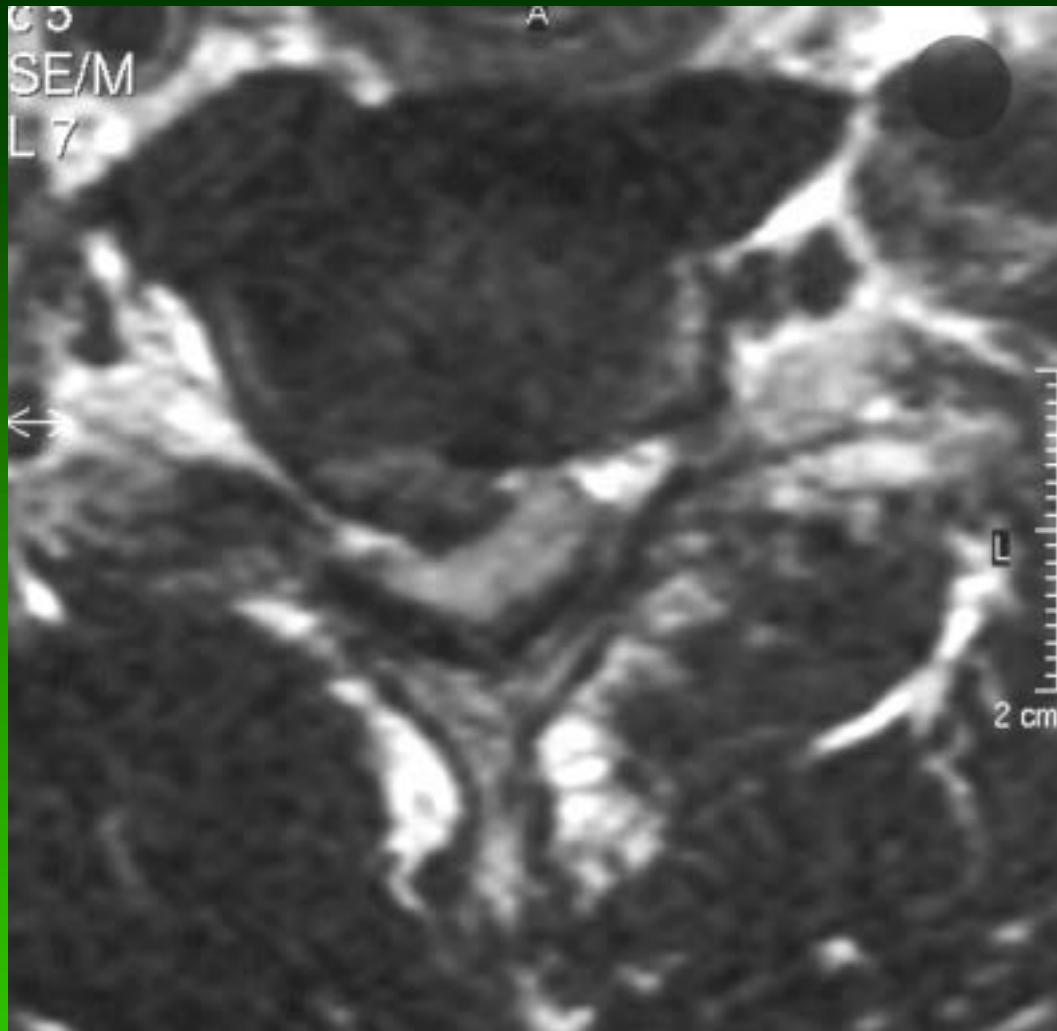
Darstellen der Vorfälle in den discalen Schichten.

Kernspintomographie:

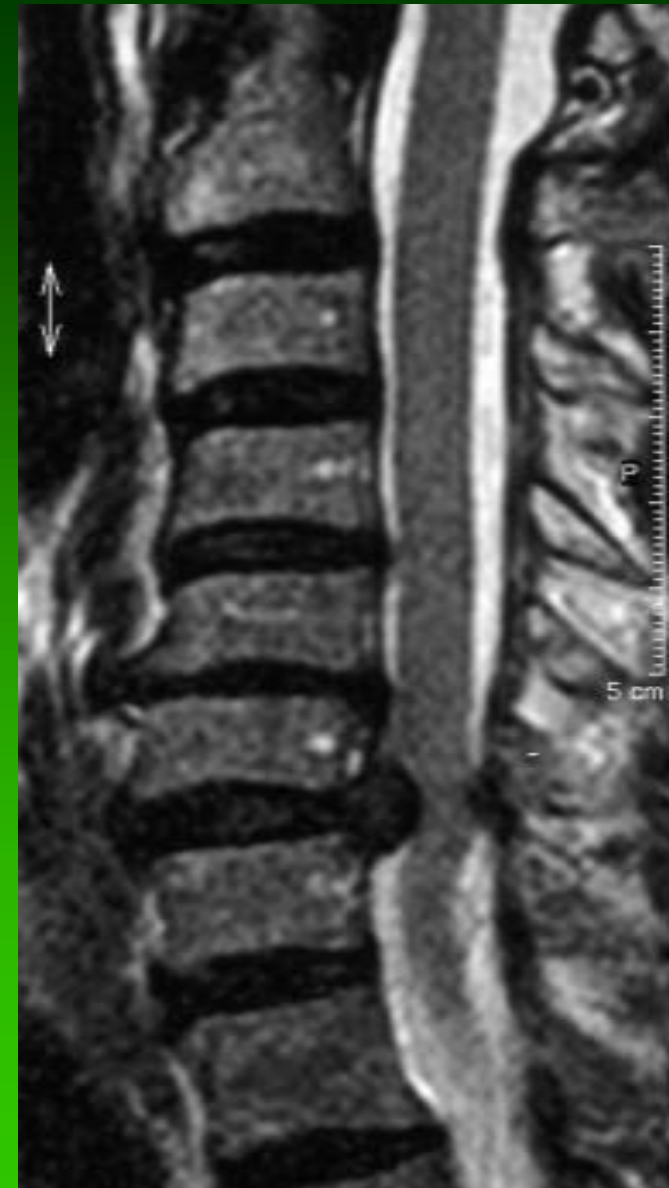**Darstellung von knöchernen und Weichteilverhältnissen
in drei Ebenen mit repräsentativer Darstellung
der Bandscheibenprolapsus in den T1-Schichten.**



**cervikaler
Bandscheiben-
prolaps
C 5/6**

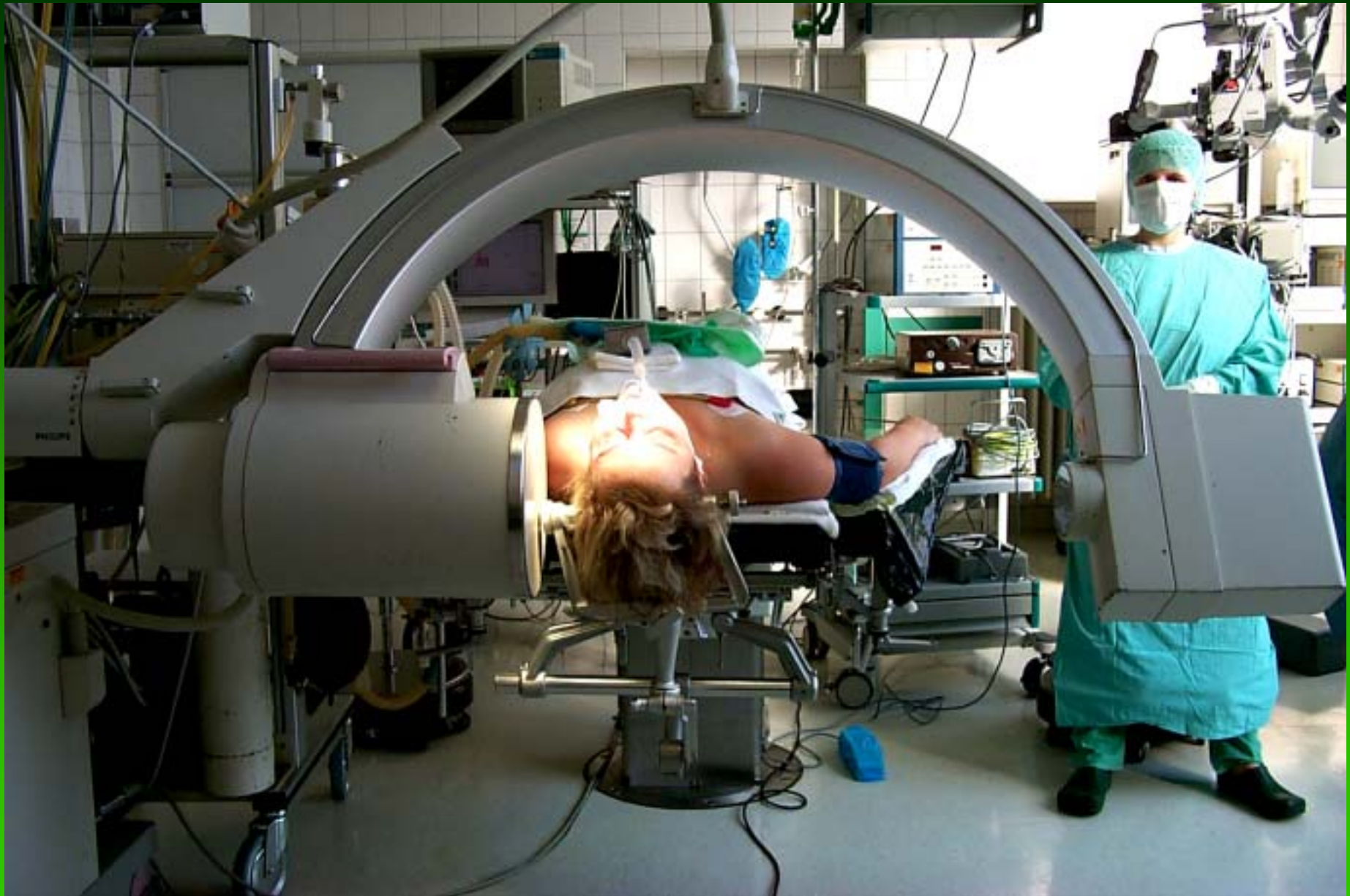

cervikaler Bandscheibenvorfall C 6/7

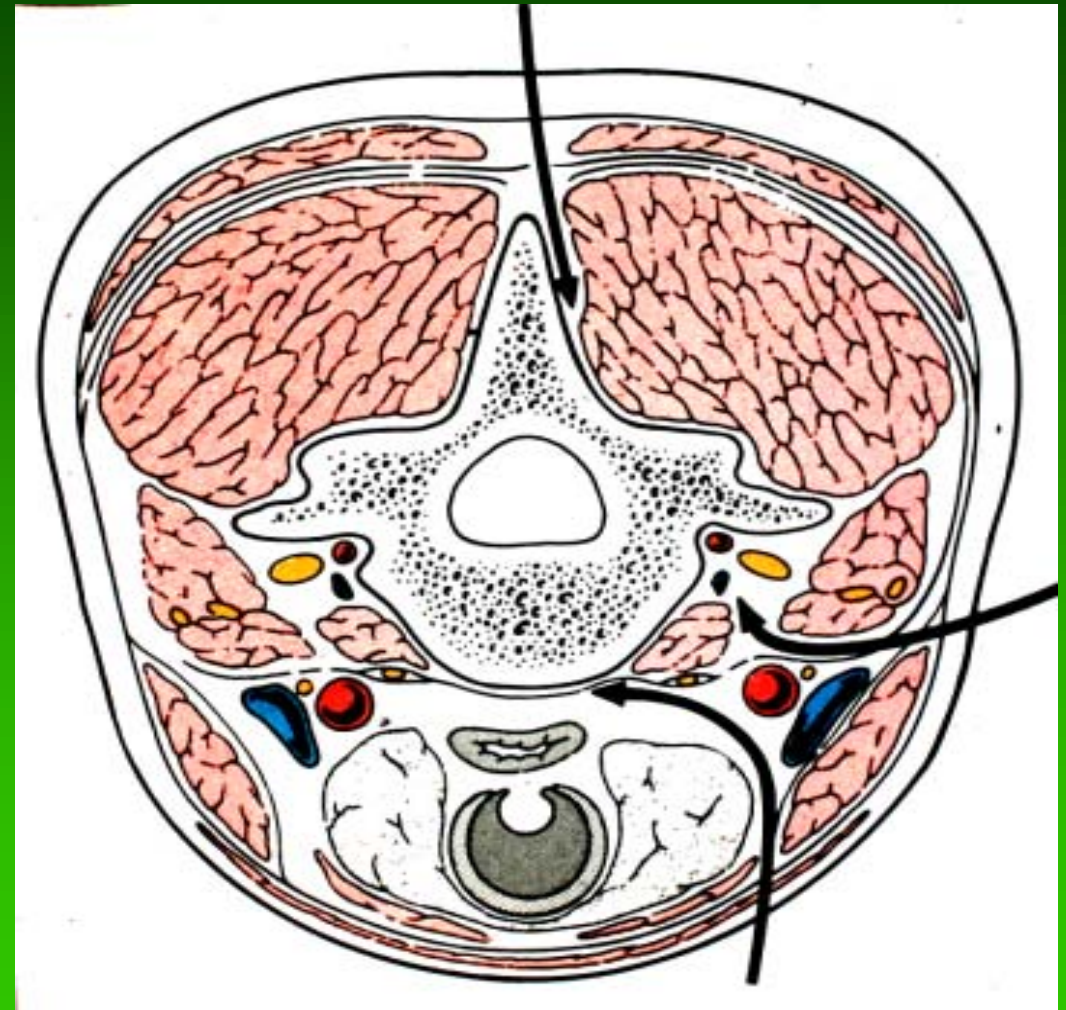
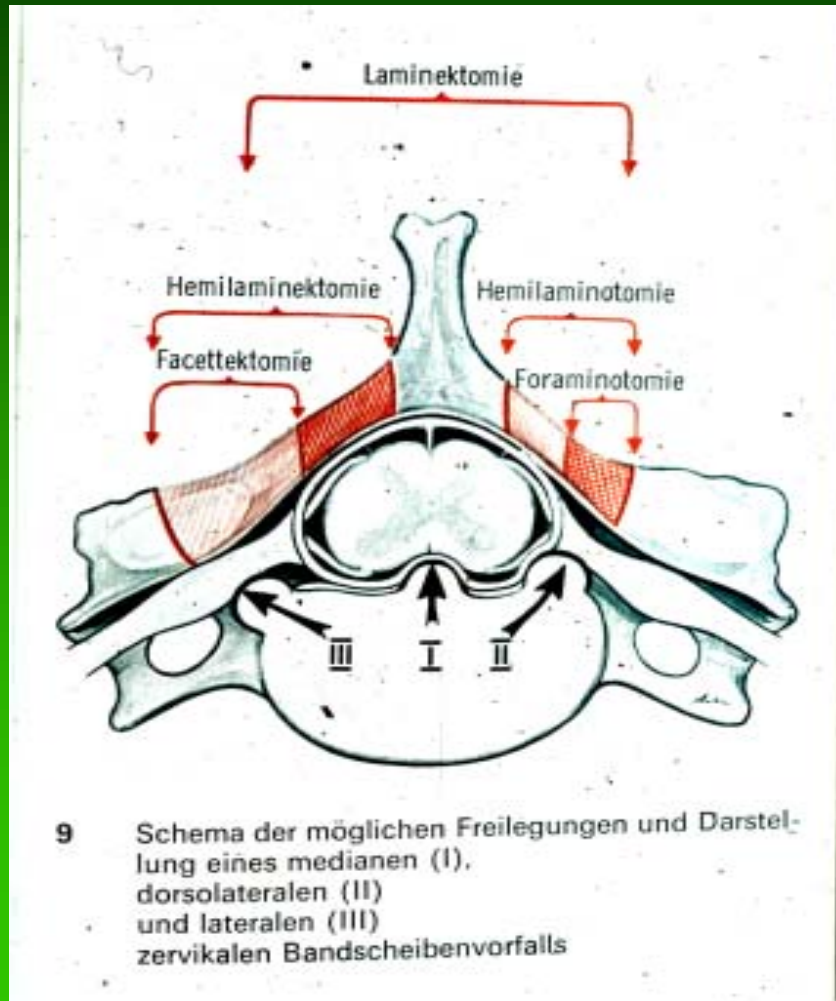


Therapie:

Bei Korrelation der komprimierenden Prolapsus, ggf. Knochensporne (Uncarthrose!) mit den entsprechenden Radikulärsyndromen Dekompressionsoperation von ventral oder dorsal. Von dorsal bei reinen Bandscheibenprolapsus durch mikrochirurgische Prolapsentfernung (Frykholm). Von ventral bei medianen Bandscheibenvorfällen und/oder knöchernen degenerativen Veränderungen. Die ventrale Diskektomie kann ohne Interponat abgeschlossen werden (Gefahr der kyphotischen Spätfolge) oder die Konfiguration wird durch autologen Knochenspan (Smith-Robinson, Cloward) bzw. modernerweise durch Cage-Interposition gesichert.



Operative Zugänge zur Halswirbelsäule



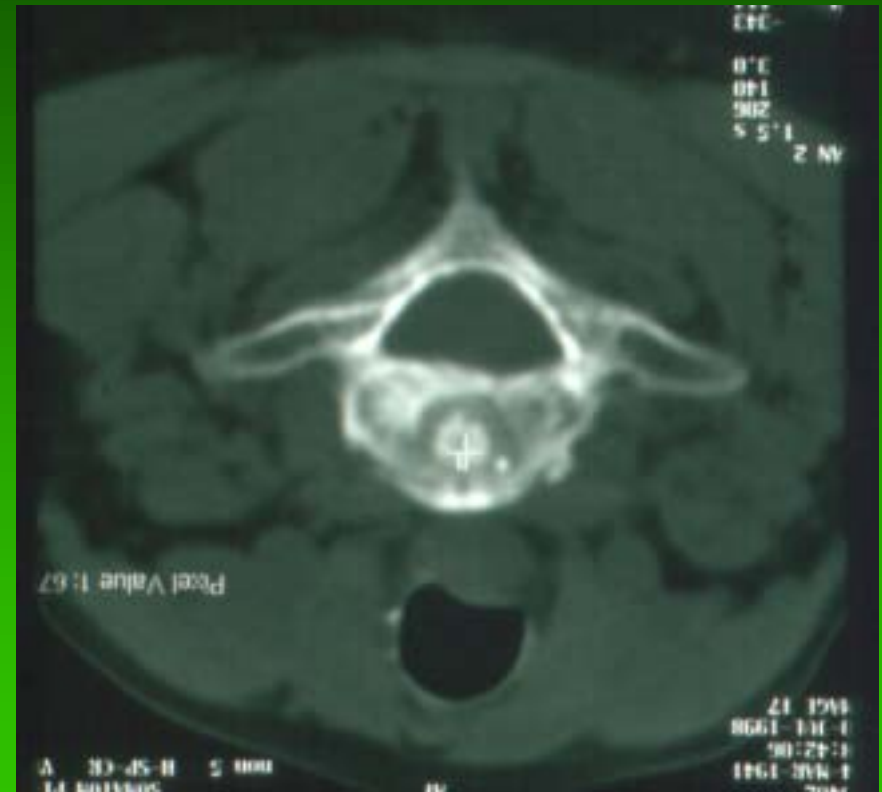OPERATIVE THERAPIE DES CERVIKALEN BANDSCHEIBENPROLAPS

„soft disc“

DORSALER ZUGANG
FRYKHOLM OPERATION

„hard disc“

VENTRALER ZUGANG
CAGEIMPLANTATION
PLATTE NUR BEI
MEHRSEGMENTBEFALL
INSTABILITÄT



Zervikale Myelopathie

Definition:

**Langstreckige Veränderungen des zervikalen Spinalkanals,
die durch Bewegung verstärkt werden kann.**

**Ursachen sind konstitutionell (selten);
degenerativ (Hauptanteil) bzw.
die Verknöcherung des Lig. long. posterius
(OPLL , besonders in Fernost verbreitet).**

Symptomatik:

Neben einer radikulären Symptomatik (motorisch sensibel) mono- oder polysegmental,

funikuläre Symptomatik (Hyperreflexie, Spastik)

in selteneren Fällen vegetative Symptomatik (Blasen-Mastdarmstörungen) auf.

Lhermitte-Zeichen ist in 5% der Patienten positiv.

Diagnostik:

Die oben beschriebene klinische Symptomatik ist im Regelfall langsam progredient.

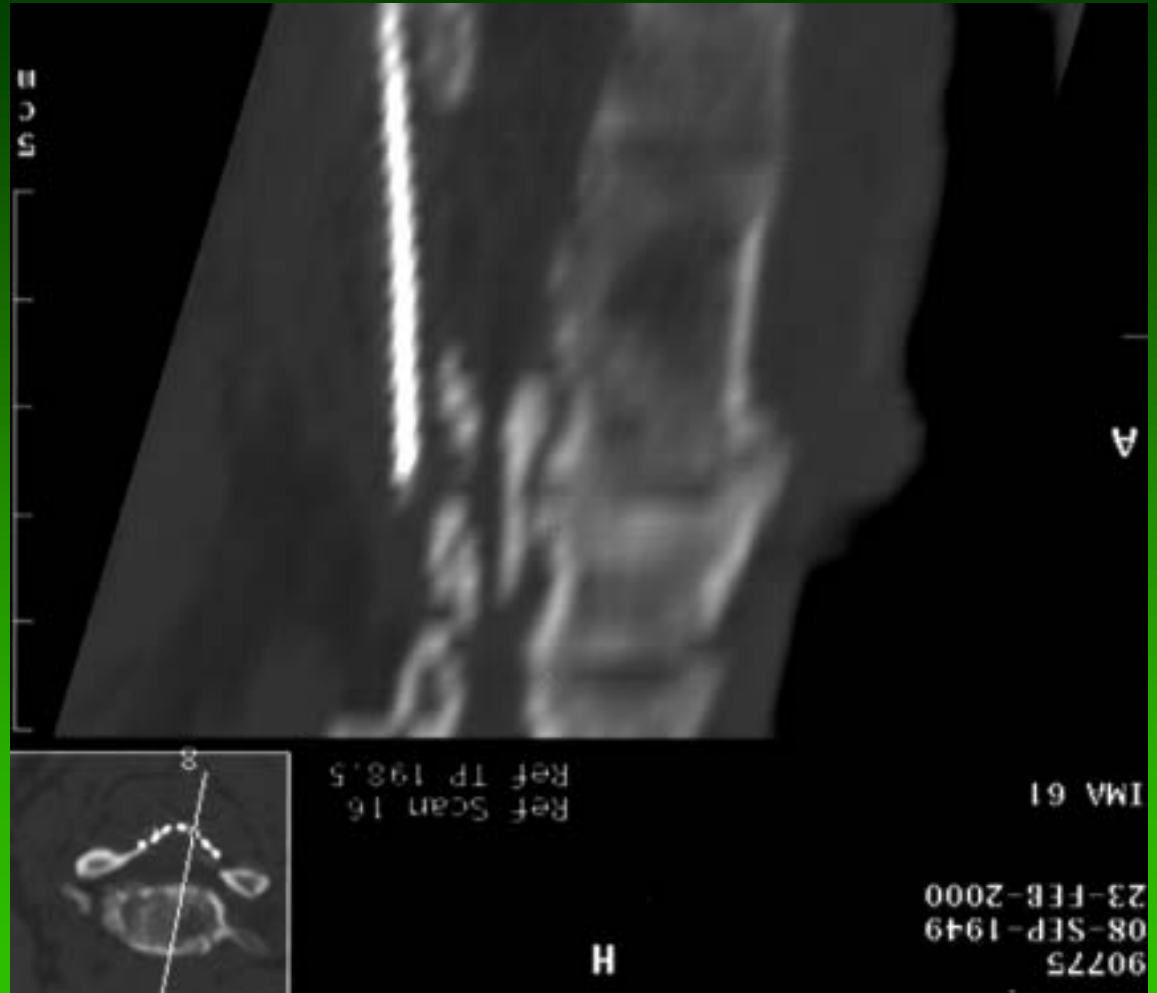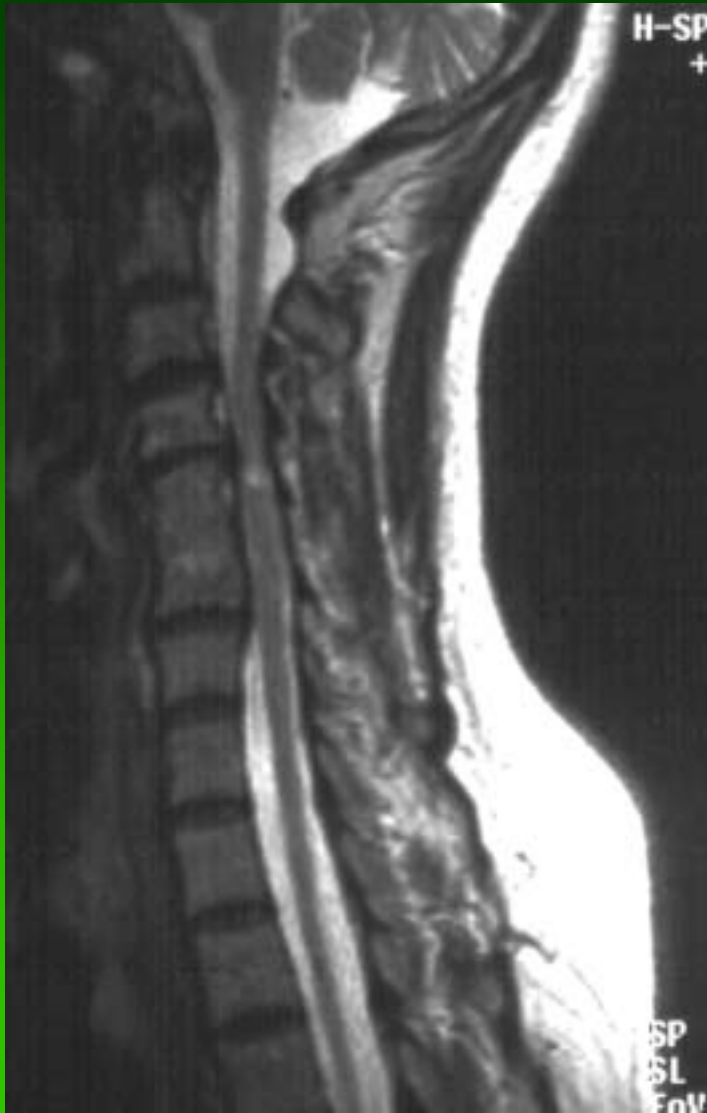Röntgenaufnahmen zeigen die knöchernen degenerativen Veränderungen, CT-Aufnahmen, Darstellung von Bandscheibenvorwölbungen, Osteochondrose, Verknöcherungen.

Kernspintomographie

diagnostisches Mittel der Wahl

mit Darstellung der komprimierenden Strukturen bei T1 und ggf. in T2 gliöse Umwandlung im Myelon, im hauptsächlich betroffenen Segment.

Evozierte Potentiale sehr sensibel – 70% - jedoch von geringerer Spezifität.



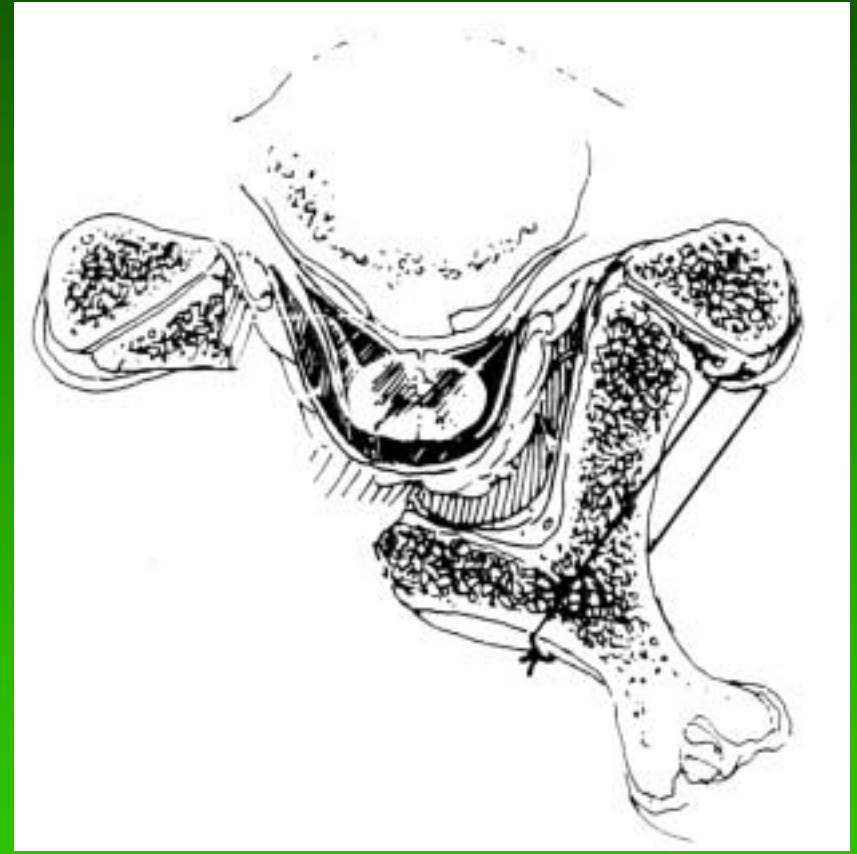
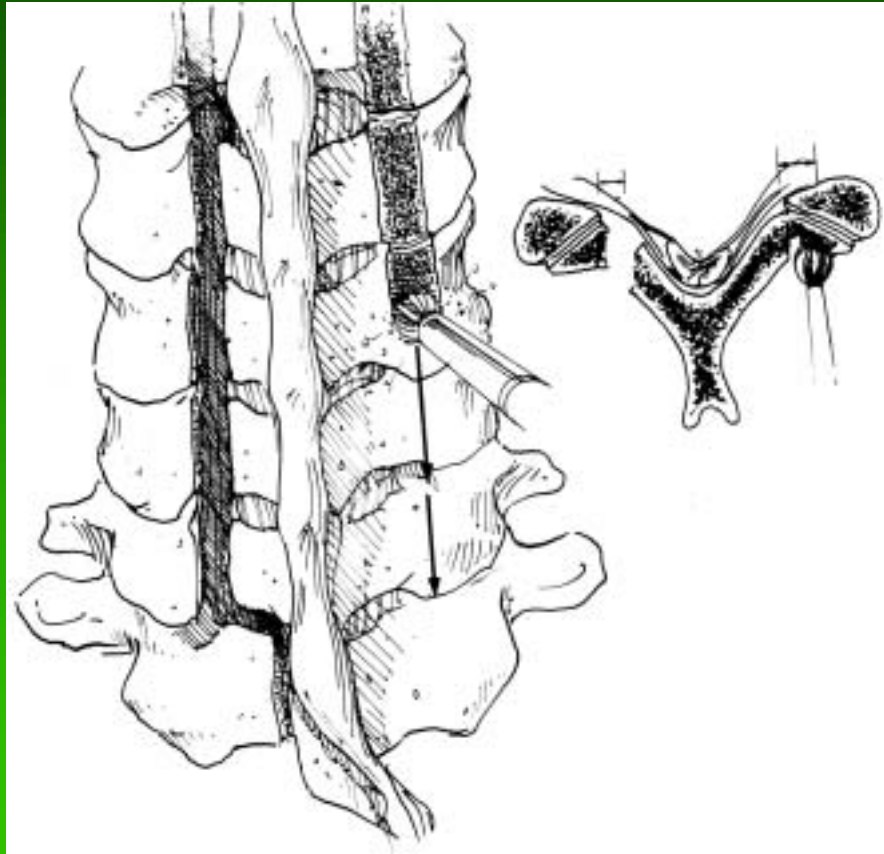
Differenzialdiagnostisch

sind Tumoren ,
traumatogene Ursachen,
die amyotrophe Lateralsklerose
(im Regelfall keine Nackenschmerzen,
häufig Faszikulation),
eine Syringomyelie (charakteristisch
dissoziierte Empfindungsstörung),
eine multiple Sklerose,
myelitische Befunde (Liquorveränderungen!)
und die seltenen stoffwechselbedingten
funikulären Spinalerkrankungen zu bedenken.

Therapie:

**Relative Indikation!,
Dekompressionsverfahren können von dorsal oder ventral durchgeführt werden, wobei die dorsalen Verfahren (Laminoplastie, Laminektomie) empfohlen werden, wenn mehr als zwei Segmente betroffen sind und die natürliche zervikale Lordose erhalten ist. Ventrale Dekompressionen (mono-, polysegmentale Diskektomien mit Interposition, Corpektomie) werden empfohlen, wenn die komprimierenden Veränderungen auf höchstens zwei Segmente bezogen werden und die Halswirbelsäule in den betroffenen Segmenten kyphotisch abgeknickt ist.**

OPEN-DOOR-LAMINOPLASTIE



Ergebnisse:

Operative Verfahren bringen bei akuter klinischer Symptomatik in zwei Drittel der Fälle Besserung, Bei langsam progredienter Klinik nur in einem Drittel.

Bei der Prognose muß die Komplexität der Klinik (radikuläre Symptomatik, Nackenschmerzen, funikuläre Symptomatik, vegetativ) beachtet werden.

Deshalb sind Einschätzungen nur mit entsprechenden scores (Nurick, YOA-Index, bzw. EMS) möglich.

(Beispielsweise weist die COCHRAN-data-base bei dorsalen Verfahren eine Verbesserung um 1.6 Punkte bei ventralen eine solche um 0.9 Punkte in der Nurick-scale aus.)

Subokzipitale Instabilitäten

Definition:

Neben seltenen Ausnahmen sind diese traumatisch (C1 - Jefferson-Fraktur, C2-Frakturen) oder durch rheumatische Veränderungen bedingt (rheumatische Subluxation C0/C1/C2 mit arthritischer Pannusbildung)

Klinik:

**Nacken-Hinterkopfschmerzen,
Bewegungseinschränkung,
bewegungsabhängige Schmerzen
in seltenen Fällen radikuläre C1/C2-Symptomatik.**

Diagnostik

Röntgenaufnahmen

des okzipito-zervikalen Übergangs zeigen die knöchernen Veränderungen und Fehlstellungen.

Computertomogramm:

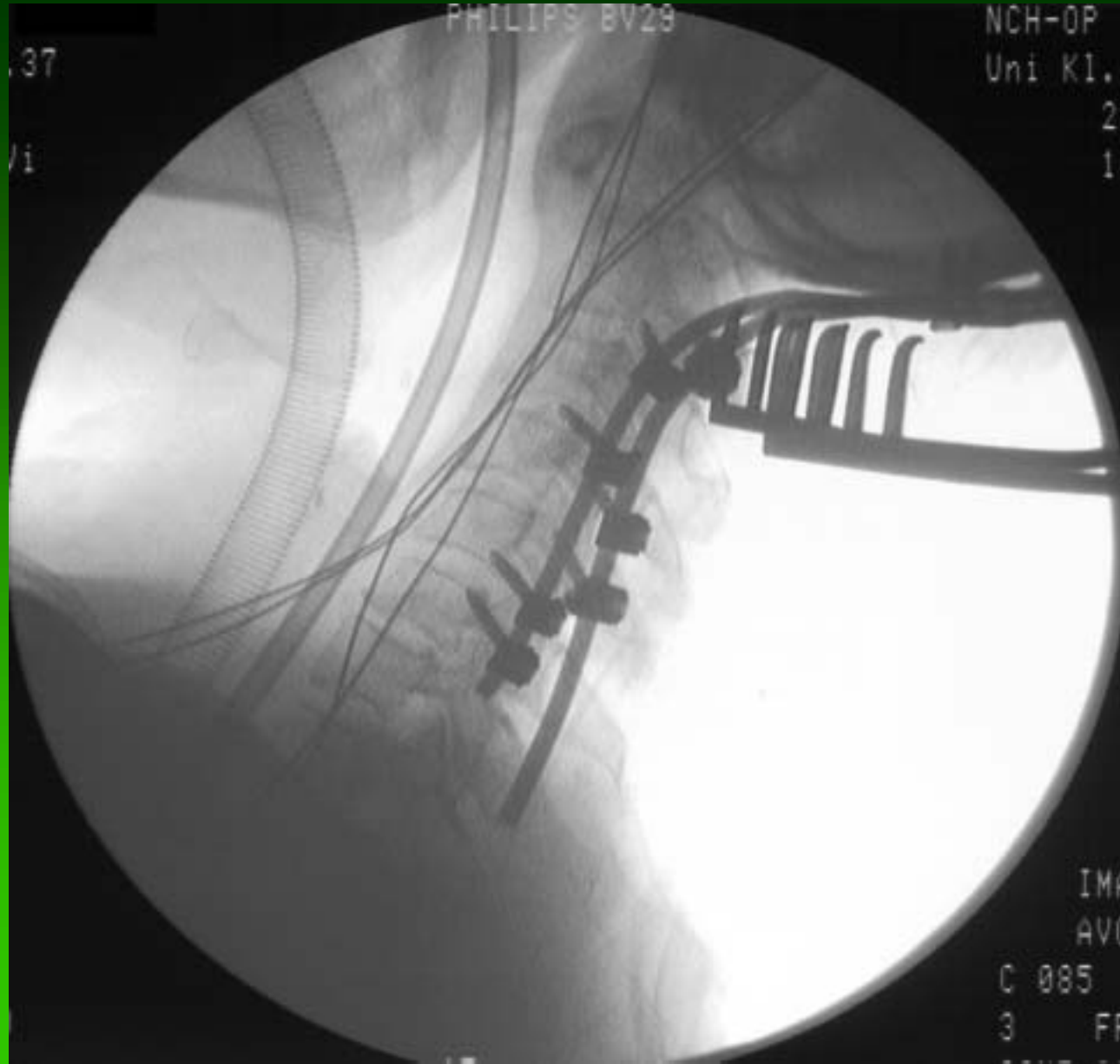Darstellung der Einengung des Spinalkanals und des Pannus.

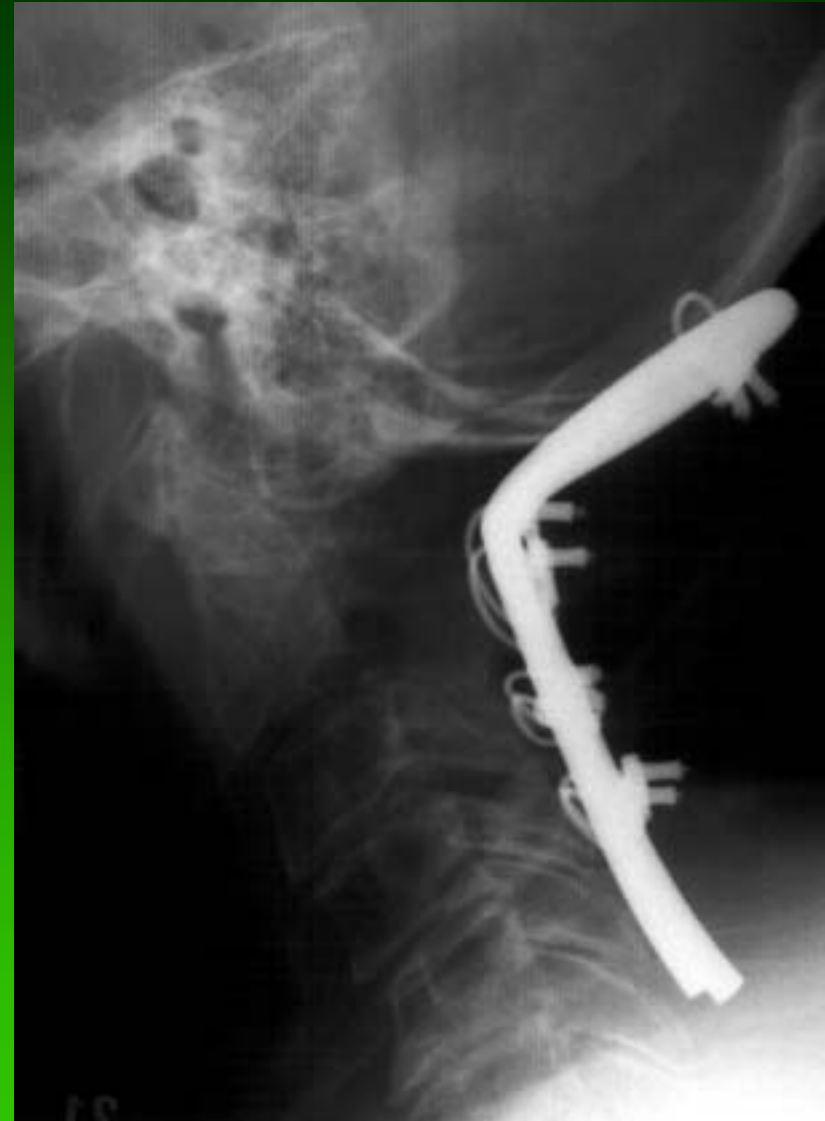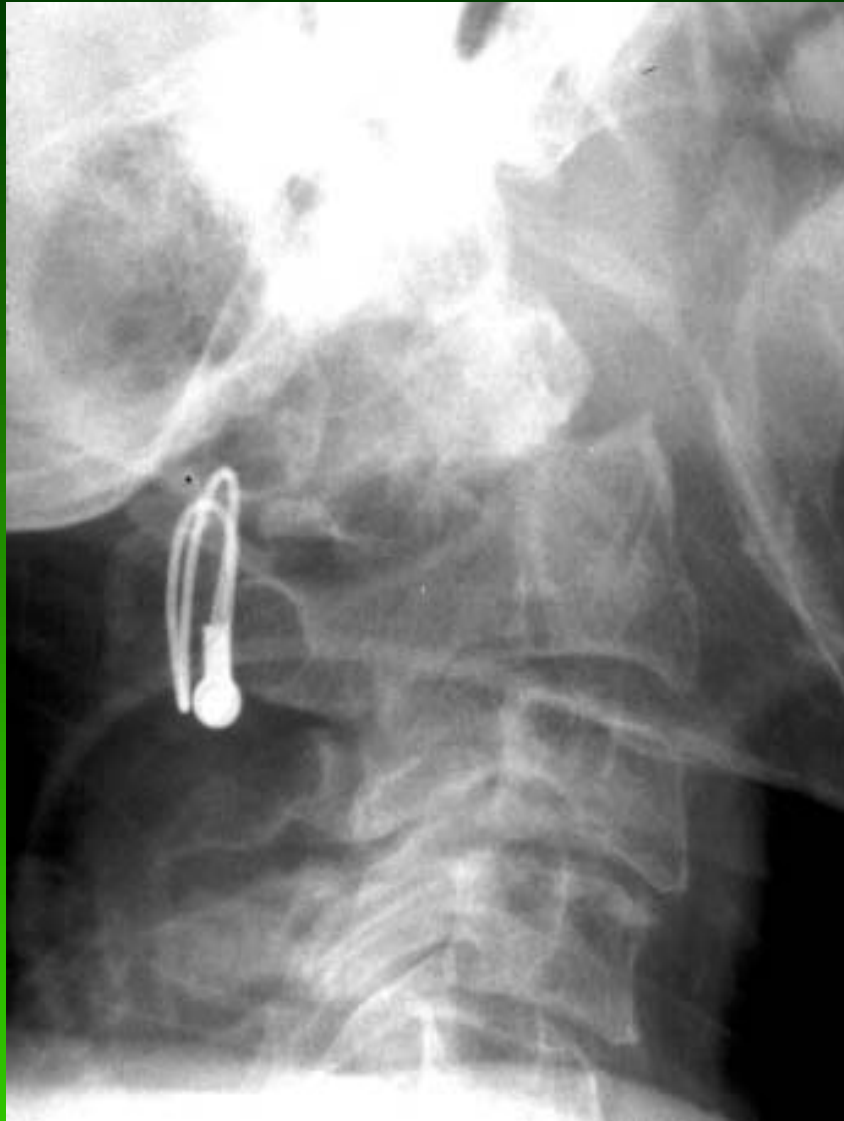Kernspintomographie:

Darstellung in 3 Ebenen des eingengten Myelons und der einengenden knöchernen und Weichteilstrukturen.

Therapie:

Eine Reposition gelingt im Regelfalle nicht, so dass palliativ nur eine Dekompression von dorsal und eine Versteifung zwischen Hinterhaupt und den ersten drei Halswirbelkörpern erfolgt (Knochenspan und Draht, Stabplattensystem C0-C3 mit Blockierung des Gelenkes zwischen C2 und C1 durch transartikuläre Verschraubung.)





RANDSFORD- LOOP

